

## MOYAMOYA DISEASE DENGAN PERDARAHAN INTRAVENTRIKULAR PADA PASIEN USIA MUDA

Gilbert Tangkudung<sup>1</sup>, Ricky Gunawan<sup>2</sup>, Rizal Tumewah<sup>3</sup>, Junita Maja Pertiwi<sup>4</sup>

sinapsunsrat@gmail.com

<sup>1</sup> Staf, Divisi Neurologi Intervensi, Bagian Neurologi, Fakultas kedokteran, Universitas Sam Ratulangi / RSUP Prof. Dr.R. D. Kandou, Manado

<sup>2</sup> Residen, Bagian Neurologi, Fakultas kedokteran, Universitas Sam Ratulangi / RSUP Prof. Dr.R. D. Kandou, Manado

<sup>3</sup> Staf, Divisi Gangguan Gerak, Bagian Neurologi, Fakultas kedokteran, Universitas Sam Ratulangi / RSUP Prof. Dr. R. D. Kandou, Manado

<sup>4</sup> Staf, Divisi Neurobehaviour, Bagian Neurologi, Fakultas Kedokteran, Universitas Sam Ratulangi / RSUP Prof. Dr. R. D. Kandou, Manado

### ABSTRAK

Pendahuluan : Moyamoya *Disease* (MMD) adalah kasus langka yang dapat menyebabkan stroke pada usia muda. Insiden MMD sangat jarang, biasanya terjadi pada wanita di bawah usia 20.<sup>1</sup> MMD hadir dengan berbagai kasus serebrovaskular termasuk TIA, stroke iskemik, perdarahan intrakranial, sakit kepala, atau kejang. Tipe iskemik mendominasi pada usia muda, sedangkan tipe hemoragik mendominasi pada orang dewasa.<sup>2</sup> Perkembangan MMD progresif dan simptomatik dalam 5 tahun; hasilnya buruk jika tanpa pengobatan. Ini merupakan kasus pertama yang kami temukan. Laporan kasus : Sebuah kasus, perempuan Asia 21 tahun, mengalami sakit kepala berat dengan VAS: 9, kaku kuduk, paresis saraf wajah kanan tipe UMN, dengan pemeriksaan darah normal. *NCCT* Otak ditemukan perdarahan intraventrikular pada ventrikel lateral kiri. Angiografi serebral ditemukan oklusi total segmen M1 kiri, kolateral leptomeningeal dari ACA kiri ke MCA, dilatasi segmen P1 kiri, kolateral leptomeningeal PCA kiri cabang temporal ke kortikal MCA, blush koroidal di sisi kiri. Pasien didiagnosis dengan MMD (klasifikasi Suzuki *stage* II) dan tatalaksana pengobatan konservatif, mRS setelah perawatan adalah 0. Pasien menjalani MRI dan MRA TOF setelah 9 bulan kemudian dan ditemukan normal pada MRI dan ada penyempitan kaliber di segmen proksimal A1 kiri. Kesimpulan : MMD adalah kasus yang langka yang didiagnosis dengan angiografi serebral. Manajemen perawatan konservatif adalah pilihan pada onset awal dalam kasus ini. Namun, pemantauan ketat terhadap pemeriksaan klinis dan radiologis diperlukan.

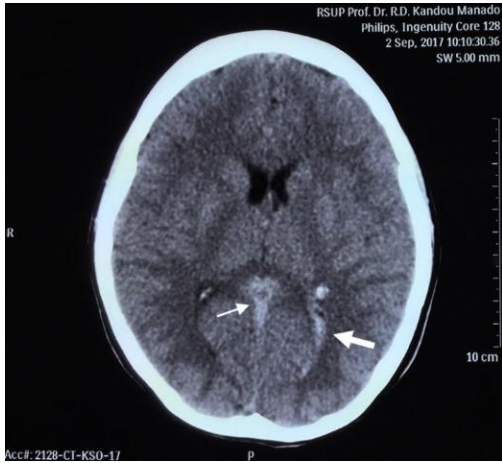**Kata Kunci:** Moyamoya *Disease*, stroke usia muda, perdarahan intraventrikular.

### PENDAHULUAN

MMD adalah kasus langka yang dapat menyebabkan stroke di usia muda. Insiden MMD sangat jarang, biasanya terjadi pada wanita di bawah usia 20 tahun. MMD cukup sering terjadi di Asia, termasuk Jepang dan Korea, tetapi jarang di negara-negara barat. Insiden MMD adalah 0,35 / 100.000 populasi. Rasio pria dan wanita adalah 1: 1,8. Riwayat keluarga dengan penyakit yang sama berpengaruh sekitar 10%.<sup>1</sup> MMD menunjukkan berbagai kejadian

serebrovaskular termasuk TIA, stroke iskemik, perdarahan intrakranial, sakit kepala, atau kejang. Tipe iskemik lebih mendominasi pada usia muda, sedangkan tipe hemoragik lebih mendominasi pada orang dewasa.<sup>2</sup> Perkembangan MMD diperkirakan progresif selama 5 tahun; hasilnya buruk jika tanpa pengobatan. Mayoritas manifestasi klinis MMD pada orang dewasa adalah perdarahan, sedangkan pada anak-anak adalah iskemia. Diagnosis penyakit ini ditegakkan berdasarkan

klasifikasi Suzuki dan melalui pemeriksaan angiografi dalam bentuk MRA (Magnetic Resonance Angiography) atau DSA (Digital

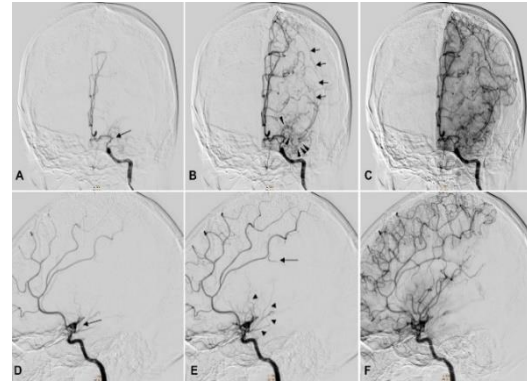


Substraction Angiography) .<sup>3</sup> Ini adalah kasus pertama yang kami laporkan.

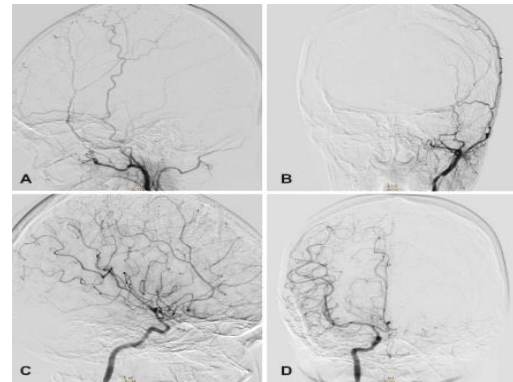
Gambar 1. CT-Sken kepala non kontras

Sebuah kasus, perempuan Asia 21 tahun, mengalami sakit kepala berat dengan VAS: 9, kaku kuduk, paresis saraf wajah kanan tipe UMN, dengan pemeriksaan darah normal. CT-Sken kepala non kontras ditemukan perdarahan intraventrikular pada ventrikel lateral kiri (gambar 1). Angiografi serebral (gambar 2, 3 dan 4) ditemukan oklusi total segmen M1 kiri, kolateral leptomeningeal dari ACA kiri ke MCA, dilatasi segmen P1 kiri, kolateral leptomeningeal PCA kiri cabang temporal ke kortikal MCA, *blush* koroidal di sisi kiri. Pasien didiagnosis dengan MMD (klasifikasi Suzuki *stage II*) dan tatalaksana pengobatan konservatif, mRS setelah perawatan adalah 0. Pasien menjalani MRI dan MRA TOF (gambar 5) setelah 9 bulan kemudian dan ditemukan normal pada MRI

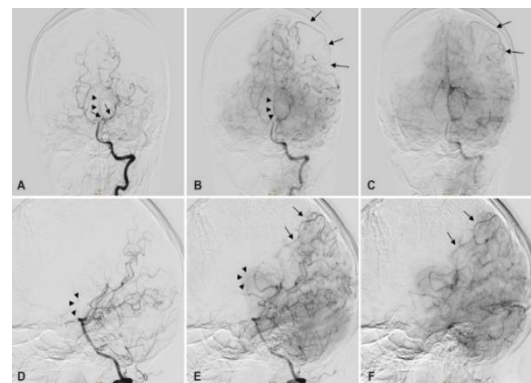
dan ada penyempitan kaliber di segmen proksimal A1 kiri.



Gambar 2. Angiografi serebral arteri karotis interna kiri.



Gambar 3. Angiografi serebral arteri karotis eksterna kiri (A dan B) dan pada arteri karotis interna kanan (C & D).



Gambar 4. Angiografi serebral arteri vertebralis kiri

MMD adalah kasus yang langka dan didiagnosis dengan angiografi serebral. Dalam hal ini kami melakukan angiografi serebral dan menemukan oklusi total segmen M1 kiri, kolateral leptomeningeal dari ACA kiri ke MCA, dilatasi segmen P1 kiri, kolateral leptomeningeal PCA kiri cabang temporal ke kortikal MCA, blush koroidal di sisi kiri. Kami mendiagnosis MMD menggunakan klasifikasi Suzuki, seperti yang kita tahu klasifikasi ini dibagi oleh 6 tahap, tahap I: Penyempitan segmen ICA distal, Tahap II: Penampilan awal dari kolateral basal moyamoya. Penyempitan segmen ICA, MCA dan / atau ACA, tahap III: kolateral basal moyamoya yang menonjol. Bagian proksimal dari MCA dan / atau ACA menghilang, stadium IV: Basal moyamoya mulai menghilang. kolateral leptomeningeal yang lebih menonjol, tahap V: kolateral basal moyamoya menghilang. Arteri intrakranial tidak lagi tampak, dan tahap VI: kolateral basal moyamoya tidak ada. Hanya pasokan leptomeningeal pada hemisfer. Dalam kasus ini telah dikonfirmasi sebagai klasifikasi Suzuki tahap II. Prognosis pasien dengan onset gejala di usia muda (usia 3-4 tahun) memiliki prognosis terburuk, terutama karena penurunan perkembangan mental dan infark yang sering. Perjalanan klinis pasien dengan gejala lanjut tampaknya relatif jinak. Terapi medis *moyamoya disease* ditujukan untuk fase akut stroke, pencegahan fase kronik stroke yang rekuren dan tatalaksana penyakit

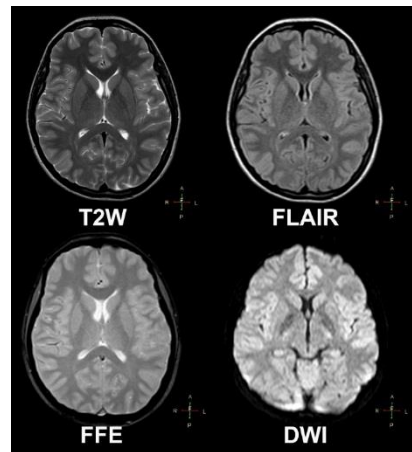
moyamoya asimtomatik. Penggunaan edaravone (agen serebroprotektif) dan obat antitrombotik seperti ozagrel, argatroban, aspirin, dan heparin direkomendasikan sebagai terapi spesifik untuk infark serebri aterotrombotik pada pasien dewasa dengan MMD. Terapi suportif seperti antipiretik untuk demam, antikonvulsan untuk kejang, kontrol adekuat gula darah, oksigenasi adekuat, dan obat profilaksis ulkus dapat diberikan pada serebral infark fase akut.<sup>1,4,6</sup>

Terapi bedah untuk mencegah rekurensi harus dipertimbangkan pada pasien dengan MMD tipe iskemik. Pemberian aspirin oral direkomendasikan, namun penggunaan aspirin jangka panjang dapat mengubah penyakit dari tipe iskemik menjadi perdarahan. Tindak lanjut pemeriksaan MRI T2 untuk mendeteksi perdarahan mikro dapat efektif untuk mencegah perdarahan di masa yang akan datang. Penggunaan klopidothrel direkomendasikan bagi pasien yang intoleransi terhadap aspirin atau bila aspirin tidak memberikan manfaat yang berarti. Klopidothrel memiliki toleransi dan aman bagi anak. Penggunaan jangka panjang kombinasi aspirin dan klopidothrel atau penggunaan dua/ lebih obat antiplatelet dilaporkan meningkatkan risiko perdarahan serebral terutama pada pasien MMD yang berat dengan atrofi serebral yang nyata, atau terdapat dinding pembuluh darah moyamoya yang lemah dalam jumlah banyak.<sup>1,4</sup>

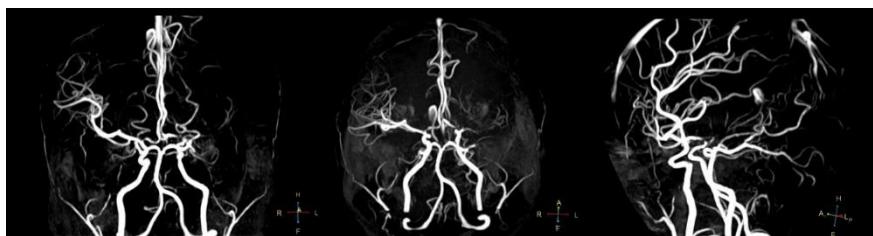Revaskularisasi serebral (*bypass* ekstrakranial-intrakranial) untuk memperbaiki tekanan perfusi serebral, umumnya diindikasikan pada (1) pasien dengan infark atau perdarahan serebri dengan perfusi yang buruk sehingga mengganggu aktivitas sehari-hari, (2) pada pemeriksaan penunjang didapatkan lesi infark berukuran < 2 cm dan perdarahan terdahulu telah menghilang dengan komplit, (3) stadium II - IV klasifikasi Suzuki, (4) operasi dilakukan minimal dua bulan setelah serangan terakhir.<sup>4,7</sup>

MMD pada kasus ini termasuk tipe hemoragik. Manajemen perawatan konservatif adalah pilihan pada onset awal dalam kasus ini. Pasien diberikan terapi konservatif simptomatik berupa analgetik. Revaskularisasi serebral pada kasus ini dengan stadium II menurut klasifikasi Suzuki belum dapat dilakukan karena masih terdapat kolateral yang cukup, selain itu belum dilakukan penilaian perfusi serebral melalui CBF-SPECT dan PET. Jika perfusi buruk, revaskularisasi direk dapat

dikerjakan minimal 2 bulan setelah onset serangan. Namun pemantauan ketat terhadap pemeriksaan klinis dan radiologis diperlukan. Pada kasus ini dilakukan pemeriksaan lanjutan berupa *Magnetic Resonance Imaging* (MRI) kepala tanpa kontras dengan *Magnetic Resonance Angiography Time of Flight* MRA-TOF kepala (Gambar 5 dan 6). Pemeriksaan ini tidak menunjukkan lesi infark akut maupun kronik dengan gambaran pembuluh darah yang relatif tidak terdapat perburukan.



Gambar 5. MRI Kepala tanpa kontras



Gambar 6. MRA-TOF

## **KESIMPULAN**

MMD merupakan salah satu penyebab stroke pada usia muda dengan manifestasi stroke iskemik. Pada kasus ini dilaporkan kasus MMD dengan manifestasi perdarahan intraventrikular. Angiografi serebral merupakan standar baku emas sebagai penunjang diagnosis MMD. Tatalaksana kasus MMD sendiri harus memperhatikan gejala klinis, klasifikasi penyakit, dan beberapa pemeriksaan penunjang. Pada kasus ini dilakukan tatalaksana konservatif dengan pemantauan berkala pada struktur pembuluh darah intrakranial.

## **DAFTAR ISI**

1. Research Committee on the Pathology and Treatment of Spontaneous Occlusion of the Circle of Willis; Health Labour Science Research Grant for Research on Measures for Intractable Diseases. Guidelines for Diagnosis and Treatment of Moyamoya Disease (Spontaneous Occlusion of the Circle of Willis). *Neurol Med Chir (Tokyo)*. 2012;52:245-66.
2. Ropper AH, Martin A. Samuels. Cerebrovascular Disease. Adams and Victor's Principles of Neurology. New York: McGraw Hill, 10th ed. 2015;830-31.
3. Scott RM, Smith ER. Moyamoya Disease and Moyamoya Syndrome. *The New England Journal of Medicine*. 2009;360:1226-37.
4. Allan H. Ropper, Martin A. Samuels. Cerebrovascular Disease. Dalam: Adams and Victor's Principles of Neurology. New York: McGraw Hill, 10th ed; 2015. h.830-31.
5. Gregory J, Douglas J, Dennis J. Moyamoya Disease in Adults: The Role of Cerebral Revascularization. Dalam: *Skull Base: An Interdisciplinary Approach*. 2005;15(1):27-41.
6. Anne G. Osborn. Moyamoya. Dalam: *Diagnostic Imaging Brain*. Canada: Amirsys Inc.; 2004. h.294-97.
7. Gerasimos B, Nadia K, Anton V. The Collateral Circulation in Pediatric Moyamoya Disease. Dalam: *Childs Nerv. Syst*. 2015;31:389-98.