

LAPORAN KASUS: MANIFESTASI PERDARAHAN INTRASEREBRAL LANGKA DENGAN TROMBOSIS SINUS VENA SEREBRAL PADA MYELOPROLIFERATIVE DISORDER

CASE REPORT: RARE INTRACEREBRAL HEMORRHAGE MANIFESTATION WITH CEREBRAL VENOUS SINUS THROMBOSIS DUE TO SUSPECTED MYELOPROLIFERATIVE DISORDER

Tangkudung G¹, Yoesdyanto K², Kembuan MAHN³, Kawengian C⁴

sinapsunsrat@gmail.com

¹Interventional Neurologist, Dept. of Neurology, Prof. Dr. R. D. Kandou Hospital, Manado, Indonesia

² Resident, Dept. of Neurology, Faculty of Medicine Sam Ratulangi University, Prof. Dr. R. D. Kandou Hospital, Manado, Indonesia

³Neurovascular Consultant, Dept. of Neurology, Prof. Dr. R. D. Kandou Hospital, Manado, Indonesia

⁴Dept. of Internal Medicine, Prof. Dr. R. D. Kandou Hospital, Manado, Indonesia

ABSTRACT

Stroke in the manifestations of blood disorder such as myeloproliferative disease, or so called myeloproliferative neoplasm, is considered very rare, which only accounts for less than 20% cases, therefore leading to under diagnosis of this disease. As the course of disease progress, the first underlying mechanism is the state of hypercoagulation which leads to thrombosis, causing further manifestations of parenchymal hemorrhage. Definite mechanism is still under further investigations. A diagnosis of thrombosis have been described in several literature, although its golden standard is through angiography. A 31-year-old male came to the hospital with chief complaint of a sudden unconsciousness since 1 day before admission, with history of chronic progressive headache as well as vomiting, and a background of dehydration state. His physical examination reveals a somnolent state with right facial nerve paresis right impression and right hemiparesis impression. Funduscopic examination reveals papilledema. His NIHSS score was 15 during admission. Non-contrast brain CT scan reveals intracerebral hemorrhage at left parietal region surrounded by hypodense lesion, revealing sICH score of 5. Digital subtraction angiography reveals a cortical sinus and venous thrombosis in a portion of superior sagittal sinus and transverse sinus along with the right parietal cortical vein. Patient was treated initially with anticoagulant but follow up workup reveals a new hemorrhage at frontal region leading to a substitution of antiplatelet instead. Patient was admitted for 15 days with significant improvement of muscle strength. Due to its rare course, practitioner lacks attention about this condition, and therefore increased awareness of the odds of having this manifestations should be accounted during clinical practice.

Keywords: cerebral venous sinus thrombosis, myeloproliferative disorder, intracerebral hemorrhage

ABSTRAK

Stroke dengan kondisi kelainan darah seperti penyakit myeloproliferative, atau disebut *myeloproliferative neoplasm* (MPN), dianggap sangat jarang, dimana insidensinya kurang dari 20% kasus. Seiring perjalanan penyakit, mekanisme yang mendasarinya adalah keadaan hiperkoagulasi yang mengarah ke trombosis, menyebabkan manifestasi lebih lanjut dari perdarahan parenkim. Mekanisme yang pasti masih dalam penyelidikan lebih lanjut. Diagnosis trombosis telah dijelaskan dalam beberapa literatur, walaupun standar emasnya adalah melalui angiografi. Seorang pria berusia 31 tahun datang ke rumah sakit dengan keluhan utama penurunan kesadaran yang terjadi secara mendadak sejak 1 hari sebelum masuk, dengan riwayat sakit kepala kronik progresif disertai muntah, dan riwayat dehidrasi. Pada pemeriksaan fisik didapatkan keadaan somnolen dengan kesan paresis N.VII UMN dextr dan kesan hemiparesis dextra. Pemeriksaan funduskopi didapatkan papilledema. Skor NIHSS-nya adalah 15 saat masuk. CT scan otak non-kontras mengungkapkan perdarahan intraserebral di wilayah parietal kiri yang dikelilingi oleh lesi hipodens, menunjukkan skor sICH 5. Hasil angiografi menunjukkan adanya suatu trombosis sinus dan vena kortikal yang melibatkan sebagian sinus sagitalis superior dan sinus transversus beserta vena kortikal parietal kanan. Pasien awalnya diobati dengan antikoagulan tetapi pada pencitraan kontrol didapatkan perdarahan baru di daerah frontal yang mengarah ke substitusi menjadi antiplatelet. Pasien dirawat selama 15 hari dengan peningkatan kekuatan otot yang signifikan. Dikarenakan perjalanannya

yang jarang, para klinisi kurang memperhatikan kondisi ini, dan oleh karena itu, manifestasi seperti ini harus diperhitungkan selama praktik klinis.

Kata kunci: trombosis sinus vena serebral, kelainan mieloproliferatif, perdarahan intraserebral

PENDAHULUAN

Stroke adalah salah satu komplikasi *myeloproliferative disease* atau terkadang juga disebut sebagai neoplasma mieloproliferatif/*myeloproliferative neoplasm* (MPN) yang tidak terlalu sering ditemui. Pasien MPN terkait stroke mungkin kurang terdiagnosis, akibat angka kejadian yang tidak terlalu banyak. Epidemiologi penyakit ini masih dalam penelitian, namun dari beberapa studi hanya mencakup sekitar 8-15%.¹

Komplikasi neurologis dapat ditemukan pada 50% hingga 80% dari pasien dengan MPN selama perjalanan penyakitnya dengan manifestasi nyeri kepala, pusing, perubahan visual, *transient ischemic attack*, trombosis, dan perdarahan serebral, serta trombosis sinus vena serebral.²

Penyebab komplikasi neurologis yang mungkin menjadi mekanisme patofisiologi utama adalah yakni peningkatan viskositas darah dan koagulopati sehingga bermanifestasi dengan gangguan mikrosirkulasi dan trombosis arteri dan vena. Stasis darah yang menyebabkan hiperviskositas mengarah pada suatu perkembangan trombosis. Trombosis vena serebral atau sinus menyebabkan peningkatan tekanan vena

pada kapiler sehingga terjadi penurunan perfusi serebral yang menyebabkan cedera iskemik dan edema sitotoksik serta ruptur kapiler yang berujung pada perdarahan parenkim. Beberapa hasil penelitian menunjukkan pada populasi trombosis vena serebral (CVST) terdapat kondisi MPN dengan tingkat 1,7%.³

Secara klinis, diagnosis CVST dapat dibuat berdasarkan presentasi klinis dan studi pencitraan. Banyak kondisi penyebab yang telah dijelaskan dalam CVST, seperti contoh mutasi gen protrombin, infeksi, trauma, pembedahan, dan keadaan hiperkoagulabel.⁴

Berikut akan dilaporkan pasien dengan CVST dengan *myeloproliferative disease* di RSUP Prof. Dr. R. D. Kandou, Manado.

KASUS

Seorang laki-laki umur 31 tahun, masuk rumah sakit dengan keluhan utama penurunan kesadaran yang dialami secara mendadak sejak 1 hari SMRS.

Keluhan awal mula dirasakan pasien sebagai nyeri kepala kronik progresif. Nyeri tersebut dirasakan pada seluruh kepala dan dirasakan seperti tertusuk dan memberat dengan aktivitas, namun diperbaik dengan istirahat. Nyeri

muncul dengan waktu yang tidak menentu, namun tidak membangunkan pasien dari tidur, skala nyeri dikatakan sekitar 4-5. Nyeri kepala ini juga disertai dengan keluhan muntah dan pasien juga cenderung malas minum. Muntah tidak proyektil, frekuensi sekitar 4-5 kali sehari. Keluhan dirasakan dimulai sejak 1 bulan yang lalu. Nyeri kepala tersebut dirasa mulai memberat sejak 2 minggu sebelum masuk rumah sakit, dan bertambah berat 1 minggu kemudian.

1 hari sebelum masuk rumah sakit, pasien mulai merasakan kelemahan sisi kanan, tangan dan kaki mulai terasa berat dan hanya dapat diseret, disertai bicara pelo dan bibir yang mencong ke kiri. Beberapa jam kemudian, istri pasien menemukan pasien sudah dalam kondisi terduduk dan sulit untuk dibangunkan.

Ketika pasien dibawa ke rumah sakit, tungkai kanan atas dan bawah pasien sudah tidak dapat digerakkan dan pasien cenderung mengantuk.

Saat di rumah sakit, pasien tetap masih belum sadarkan diri dan ekstremitas kiri terlihat lebih aktif dibandingkan dengan yang kanan. Pasien cenderung mengantuk namun masih dapat mengerti instruksi.

Pasien menyangkal adanya gangguan perilaku, kejang, gangguan tidur, keram, penglihatan ganda, gangguan pendengaran, gangguan lapang pandang, gangguan menelan, pusing berputar maupun melayang.

Pasien tidak pernah memeriksakan diri sebelumnya, sehingga tidak diketahui apakah memiliki riwayat penyakit kelainan darah. Penyakit kronis seperti diabetes mellitus, hipertensi, penyakit jantung, dislipidemia, penyakit ginjal, penyakit hati disangkal. Riwayat demam, keringat malam, batuk darah, benjolan di punggung, dan penurunan berat badan disangkal. Riwayat penyakit kanker maupun keganasan disangkal, ini merupakan kali pertama pasien berobat. Riwayat mimisan atau gusi berdarah sebelumnya disangkal oleh pasien. Pasien tidak pernah memiliki riwayat stroke maupun trauma kepala.

Hanya penderita yang mengalami sakit seperti ini di keluarganya. Pasien tinggal bersama istri dan anaknya. Di keluarga tidak ada riwayat penyakit serupa.

Pasien memiliki riwayat merokok dari usia ketika pasien sekolah, sekitar 15 tahun, sebelumnya mengkonsumsi sekitar 1 kotak per hari, namun sekitar beberapa bulan ini sudah berkurang menjadi 1-2 batang per hari. Riwayat konsumsi alkohol hanya jika terdapat acara tertentu dengan kuantitas yang tidak terlalu banyak. Pekerjaan pasien merupakan seorang tukang kayu dan musisi.

Dari pemeriksaan fisik umum, didapatkan keadaan umum sedang, kesadaran somnolen, dari status antropometri didapatkan berat badan 50 kg, tinggi badan 160 cm.

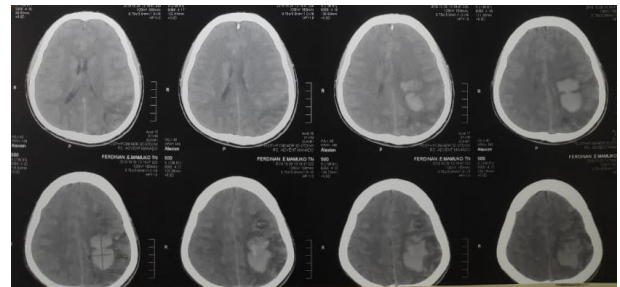
Hasil pemeriksaan tanda vital didapatkan tekanan darah 120/80 mmHg, frekuensi nadi 72x/ menit reguler isi cukup, frekuensi nafas 20x/ menit, suhu 37,4°C. Kepala bentuk normal mesosefalus. Tidak ditemukan tanda-tanda anemis pada konjungtiva. Ditemukan bekas perdarahan pada gusi, perdarahan tidak aktif. Hasil pemeriksaan abdomen tidak didapatkan organomegali. Hasil pemeriksaan status generalis yang lain didapatkan dalam batas normal.

Dari pemeriksaan fisik pada status neurologis, didapatkan GCS E3M6V4 total 13, pupil bulat isokor, dengan diameter kanan dan kiri 3 milimeter, pupil kanan dan kiri refleks cahaya langsung dan tidak langsung positif. Hasil funduskopi didapatkan kesan papiledema. Tidak ditemukan tanda rangsang meningeal. Dari pemeriksaan nervus (N) kranialis, didapatkan adanya kesan paresis N. VII UMN dextra. Hasil pemeriksaan status motorik didapatkan kesan hemiparesis dextra dengan hipotonus dextra, dan normal untuk ekstremitas sinistra. Refleks fisiologis menurun pada ekstremitas dextra. Tidak ditemukan refleks patologis. Status sensorik masih belum dapat dievaluasi. Pada status otonom, tidak ditemukan adanya inkontinensia urin maupun alvi.

Hasil pemeriksaan laboratorium didapatkan kadar hemoglobin 21,9 gr/dl, leukosit 23,000/mm³, trombosit 1.139.000/mm³, gula darah sewaktu 117 mg/dl, ureum 43 mg/dl, kreatinin 1,1 mg/dl, PT 1.7x, APTT 1.6x, INR 1.8x.

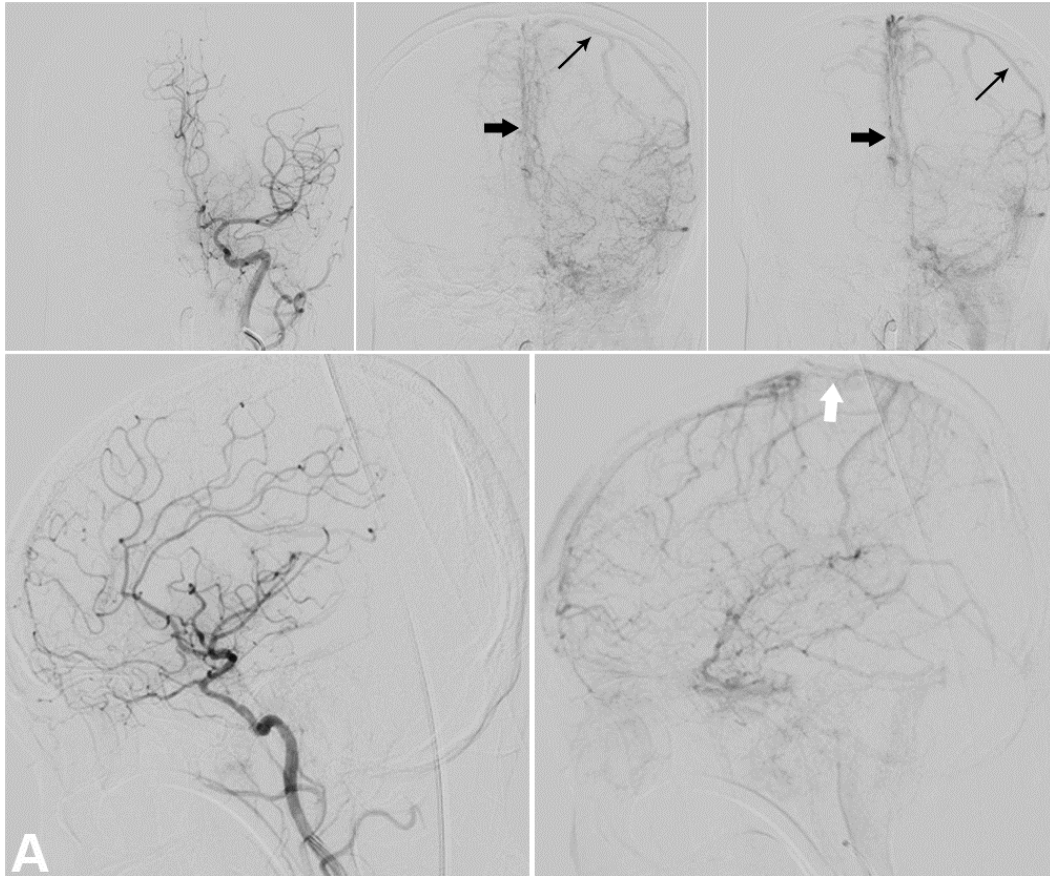
Hasil pemeriksaan EKG didapatkan sinus rhythm dengan frekuensi nadi 72x/min, normoaxis. Hasil pemeriksaan foto rontgen thoraks didapatkan cor dan pulmo dalam batas normal.

Dari hasil pemeriksaan penunjang, yakni CT didapatkan lesi hiperdense pada regio parietal sinistra dengan volume 24 cc yang dikelilingi oleh lesi hipodense. Hasil skor NIHSS didapatkan skor 15, dari sICH score didapatkan 5 poin (80% kemungkinan penyebab vaskular).

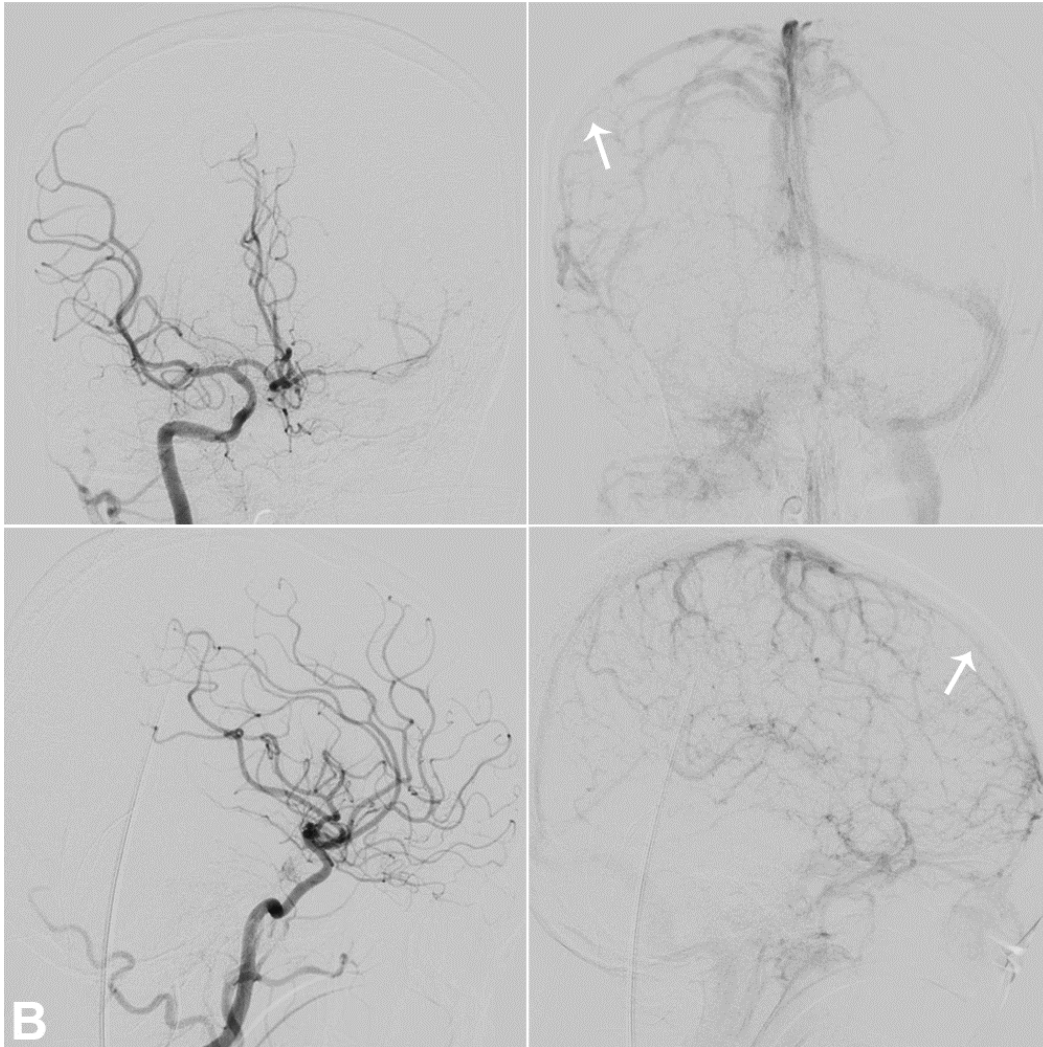


Gambar 1.1 – Hasil *CT-Scan* Pasien saat MRS di RS lain

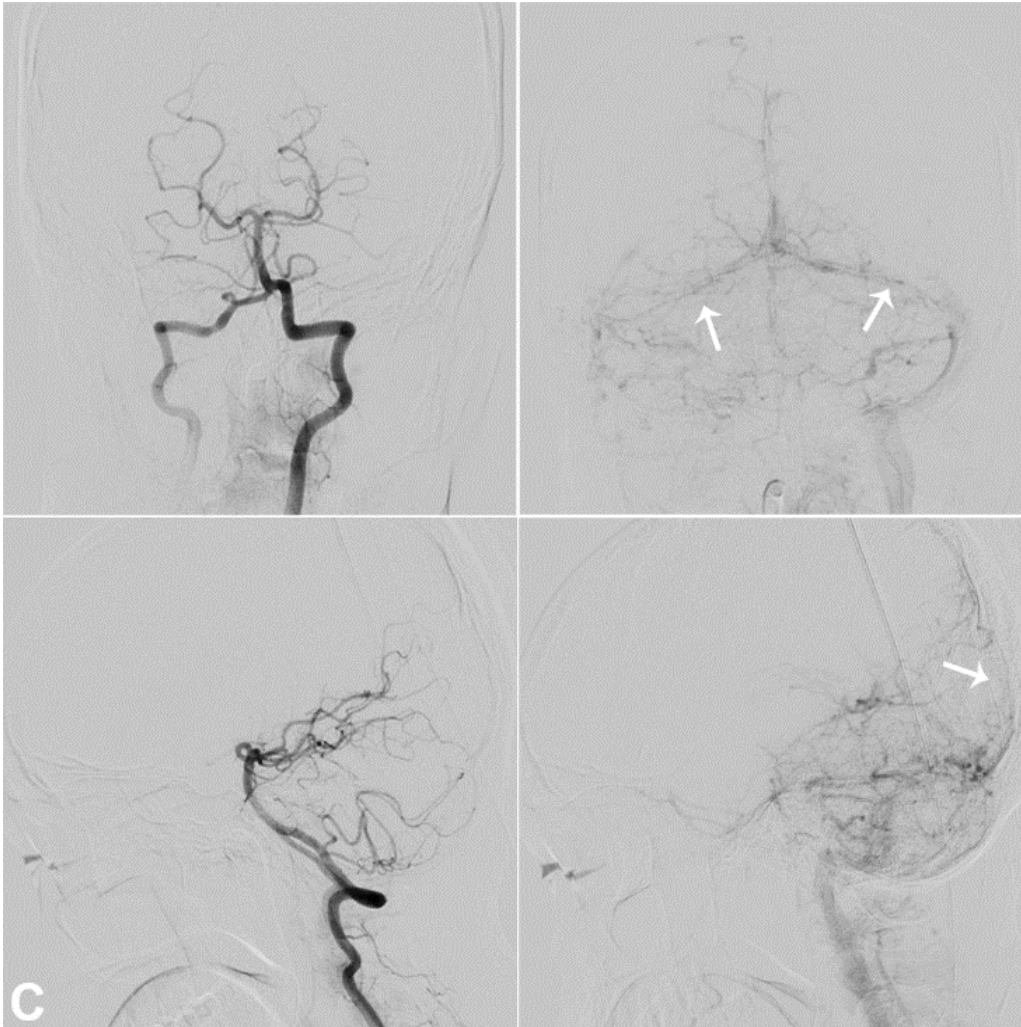
Pasien dilakukan pemeriksaan angiografi (DSA) pada hari rawat ke-5 dengan hasil kesan suatu trombosis sinus dan vena kortikal, dengan hasil DSA sebagai berikut



Gambar A. Angiografi pada arteri karotis interna kiri. Pada fase arteri tidak tampak kelainan. Pada fase vena tampak penyempitan kaliber bagian 1/3 anterior (tanda panah tebal hitam) dan media (tanda panah putih) dari sinus sagitalis superior.



Gambar B. Angiografi arteri karotis interna kanan. Pada fase arteri tidak tampak kelainan. Pada fase vena tampak penyempitan kaliber bagian 1/3 anterior dan dari sinus sagitalis superior beserta vena kortikal parietal (tanda panah putih).



Gambar C. Angiografi arteri vertebralis kiri. Pada fase arteri tidak tampak kelainan. Pada fase vena tampak iregularitas kaliber dari sinus transversus bilateral.

Kesimpulan: Tampak adanya suatu trombosis sinus dan vena kortikal yang melibatkan sebagian sinus sagitalis superior dan sinus transversus beserta vena kortikal parietal kanan. Namun demikian untuk kolateral vena masih cukup dengan tidak adanya suatu aliran yang retrograd.

Penatalaksanaannya yakni IVFD NaCl 0.9% rehidrasi sebanyak 2000-2500cc/ hari, dan enoxaparin 0.4mg per 24 jam subkutan, ventolin 4 respul per 8 jam

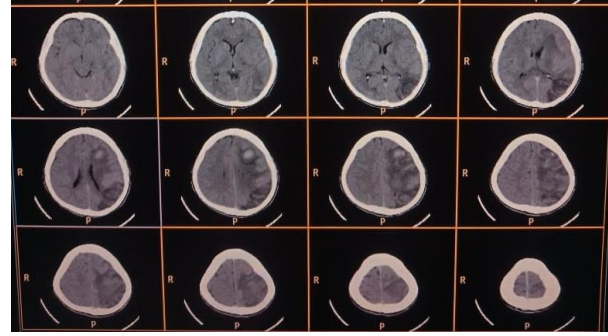
via nebulizer, kalitake 1 sachet per 8 jam via NGT.

Saat perawatan hari ke-2, pasien mulai sadarkan diri dan keluhan nyeri kepala sudah lebih berkurang dibandingkan sebelumnya, GCS E4M6V5 (15), dengan defisit neurologis masih sama. Kekuatan otot yaitu 0000/5555 pada ekstremitas atas dan 1111/5555 pada ekstremitas bawah. Hasil pemeriksaan laboratorium didapatkan kadar hemoglobin 20,9 gr/dl, hematocrit 65,9%, leukosit 27,900 /mm³,

trombosit 1.281.000/mm³, PT 1.4x, APTT 1.36x, INR 1.5x. Dari interna, pasien diberikan tambahan obat yaitu hidroksiurea 500mg per 12 jam. NGT pasien sempat hitam dan diberikan protab hematemesis dari interna.

Saat perawatan hari ke-6, kekuatan otot membaik yaitu 1111/5555 pada ekstremitas atas dan 2222/5555 pada ekstremitas bawah. Dari hasil DSA, pasien direncanakan untuk diberikan lovenox 0.4mg secara subkutan per 24 jam selama 5 hari lalu dilanjutkan dengan pradaxa 75mg per 12 jam dan direncanakan untuk dilakukan CT-scan kontrol pada hari ke-12. Rencana dari interna adalah untuk memeriksa hapusan darah tepi.

Saat perawatan hari ke-12, ditemukan hipertonus dextra, hiperrefleks dextra, refleks patologis negatif. Kekuatan otot membaik yaitu 2221/5555 pada ekstremitas atas dan 4444/5555 pada ekstremitas bawah. Dari hasil CT-scan kontrol, ditemukan perdarahan baru pada regio frontal sinistra sehingga pemberian antikoagulan dihentikan dan diganti dengan pemberian antiplatelet yaitu aspirin 80mg per 24 jam. Pasien dipulangkan pada hari ke 15 tanpa ada keluhan dengan defisit menetap, kekuatan otot masih sama, NIHSS 6. Hasil pemeriksaan darah tepi belum keluar sehingga akan diambil saat rawat jalan.



Gambar 1.3 – CT-Scan Kontrol setelah Pemberian Antiokoagula

DISKUSI

Pasien terdiagnosis dengan *cerebral venous sinus thrombosis* (CVST) yang ditunjang oleh pemeriksaan penunjang seperti pada *CT-scan* ditemukan bahwa lokasi perdarahan pada pasien bukan merupakan suatu tempat predileksi untuk terjadi suatu perdarahan klasik. Penemuan ini kemudian ditunjang dengan pemeriksaan angiografi/ DSA dengan hasil suatu trombosis pada sistem vena.

Jika ditinjau dari segi anamnesis, pasien memiliki keluhan nyeri kepala yang dirasakan secara progresif disertai dengan muntah dan defisit neurologis. Pada kasus dengan suatu trombosis vena, dapat ditemukan suatu sindroma pseudo-tumor, yang mana dapat ditemukan gejala seperti nyeri kepala yang progresif dan gejala peningkatan tekanan intrakranial. Pada anamnesis, pasien tidak memiliki riwayat penyakit hipertensi namun tidak pernah memeriksakan diri secara lengkap. Dari hasil pemeriksaan fisik ditemukan adanya penurunan kesadaran yang menandakan

suatu keadaan peningkatan tekanan intrakranial. Dari hasil pemeriksaan penunjang, ditemukan bahwa hemoglobin pasien serta trombosit sangat tinggi meskipun sudah diambil beberapa kali. Hasil konsultasi dengan bagian interna menyatakan bahwa pasien memiliki suatu kecurigaan besar akan suatu kelainan mieloproliferatif. Kasus terjadinya stroke pada kelainan ini termasuk jarang epidemiologinya, hanya sekitar 8-15%. Meskipun merupakan suatu kasus yang jarang, beberapa studi menunjukkan terdapat suatu korelasi patofisiologis akan suatu keadaan MPN dengan trombosis vena serebral.

Mekanisme yang mungkin dapat mendasarinya adalah peningkatan viskositas darah serta marginalisasi trombosit yang bersirkulasi menuju permukaan endotel sehingga dapat lebih mudah diaktifkan. Beberapa gejala neurologis, seperti tinitus, parestesia, dan sakit kepala, umum dilaporkan oleh pasien dengan polisitemia vera (PV), telah dikaitkan dengan peningkatan viskositas darah. Pada penelitian dan sejumlah hasil investigasi, jumlah trombosit tidak berkorelasi dengan risiko trombosis. Ada bukti bahwa risiko trombotik tidak hanya berkorelasi dengan peningkatan jumlah sel, tetapi juga untuk beberapa perubahan kualitatif yang didapat dari sel-sel ini berkontribusi ke fenotip prothrombotik biasanya terlihat pada pasien dengan MPN.

Terdapat spekulasi bahwa agregat ini berkontribusi pada gejala neurologis dengan menyebabkan oklusi pembuluh darah di otak. Secara tidak langsung, leukosit, selain berkontribusi untuk viskositas darah, dapat meningkatkan kecenderungan untuk terjadi kondisi protrombotik melalui beberapa mekanisme lain seperti aktivasi trombosit, memperburuk peradangan pada plak aterosklerotik, generasi mikropartikel pembawa faktor jaringan, dan pembentukan agregat platelet.^{5,6}

Endotelium itu sendiri dapat terganggu pada pasien dengan MPN. Pada penelitian terbaru menunjukkan bahwa terdapat abnormalitas pada angiogenesis yang ditunjukkan oleh *vascular endothelial growth factor* (VEGF). Terlebih lagi patologis sel-sel myeloid yang mengekspresikan dan mengeluarkan beberapa mediator yang kemudian dapat mengganggu homeostasis dari lapisan endotel. Sel-sel endotel yang diaktifkan adalah kontributor kuat untuk proses trombotik, melalui mekanisme pelepasan faktor Von Willebrand yang berbobot molekul tinggi, ekspresi E-selectin dan perubahan metabolisme mediator radikal bebas.³

Selain meninjau dari segi hemostasis pada tingkat seluler, pembekuan darah yang terganggu pada pasien dengan MPN dan ini bisa sebagian menjelaskan temuan kejadian trombotik vena.

Khususnya, pada pasien dengan trombositopenia esensial (ET), reduksi sirkulasi protein S yang merupakan antikoagulan alami telah dijelaskan dalam beberapa studi, sehingga terlihat seperti resisten terhadap protein C yang teraktivasi. Resistensi terhadap protein C yang teraktivasi dikaitkan dengan peningkatan risiko trombosis. Semua perubahan hemostatik tersebut berkontribusi pada ketidakseimbangan hemostasis yang mengarah ke keadaan prokoagulasi, terlihat oleh peningkatan trombin. Studi yang berbeda menunjukkan bahwa mutasi JAK-2 V617F adalah faktor risiko independen untuk trombosis. Baru-baru ini diterbitkan ulasan sistematis dan meta-analisis pada pasien dengan kelainan mieloproliferatif yang mana hasilnya menunjukkan bahwa karier mutasi ini memiliki 2-3 lipat risiko trombosis yang lebih tinggi dibandingkan dengan yang bukan karier. Mekanisme yang mendasarinya masih dalam penelitian lebih lanjut, namun dikatakan memiliki hubungan antara efek mutasi pada proliferasi sel atau efek dari faktor-faktor lain yang ada pada operator JAK2-V617F. Selain itu, pasien dengan MPN dan CVST menunjukkan kecenderungan yang lebih tinggi untuk mengalami trombosis berulang, dibandingkan dengan pasien dengan MPN dan trombosis vena lainnya.^{3,7}

Telah ditunjukkan bahwa mutasi JAK2-V617F dapat menyebabkan kelainan struktural dan kelainan fungsional pada sel

hematologi termasuk sel darah merah, sel darah putih, dan trombosit, serta sel endotel, yang menyebabkan peningkatan agregasi sel dan pengikatan serta aktivasi endotel yang menyebabkan peningkatan risiko trombosis. Ekspresi sel endotel yang berhubungan dengan JAK2-V617F dapat meningkatkan trombosis melalui induksi dari ekspresi P-selectin endotel, yang reversibel oleh pemberian hidroksiurea.⁷ Pada pasien tidak dapat dilakukan pemeriksaan akan mutasi gen, namun hasil penunjang mendukung terjadinya suatu kelainan mieloproliferatif, dan terapi hidroksiurea cukup responsif pada pasien jika dilihat dari kurva pemeriksaan laboratorium.

Selain itu, sel darah yang teraktivasi mengekspresikan suatu keadaan prokoagulan dan sifat proteolitik, mengeluarkan sitokin inflamasi, dan mengekspresikan molekul adhesi, yang bersama-sama seluruhnya berkontribusi pada mekanisme trombosis. Trombosit yang diaktifkan mengekspresikan P-selectin dan *tissue factor* (TF) dan melepaskan mikropartikel. Ekspresi CD11b yang meningkat pada permukaan neutrofil memungkinkan adhesi neutrofil ke sel endotel dan trombosit. Abnormalitas pada sel darah merah, termasuk perubahan biokimia dalam sel membran dan isinya, dapat secara independen merusak aliran darah, melalui pembentukan agregat sel darah merah yang mana dapat memfasilitasi

interaksi trombosit dan leukosit dengan dinding pembuluh darah.²

Trombosis vena serebral dapat terjadi pada pasien yang sebelumnya memiliki abnormalitas maupun gangguan mieloproliferatif, dan pada beberapa kasus yang dilaporkan bahkan dapat menjadi salah satu manifestasi utama tanda penyakit tersebut. Pada pasien dengan gangguan mieloproliferatif, trombosis sering terjadi tetapi tidak dapat diprediksi, termasuk pada pasien tersebut. Patofisiologi yang mendasarinya masih memiliki beberapa hipotesis. Pada pasien, trombosis vena serebral tersebut sudah bermanifestasi sebagai stroke perdarahan dikarenakan gumpalan darah akibat trombosis yang terbentuk di sinus vena otak sehingga mencegah drainase darah yang seharusnya mengalir keluar dari otak. Akibatnya, sel darah dapat pecah dan bocor ke jaringan otak, membentuk suatu pendarahan.⁸ Mekanisme ini kemungkinan menjadi penyebab manifestasi perdarahan intraserebral pada pasien dengan trombosis sinus vena.

Dua mekanisme utama pada CVST adalah hipertensi intrakranial dan iskemia parenkim; dua aspek ini sering berkorelasi tetapi bertanggung jawab atas gejala klinis yang berbeda. Konsekuensi dari CVST tergantung pada mekanisme yang mendasarinya, dan pada lokasi dan luas oklusi vena. Dalam kasus oklusi pada sinus, aliran kolateral yang efektif melalui

kolateral pada kortikal atau dengan sirkulasi profunda dapat terjadi. Kerusakan parenkim yang terjadi terbatas pada edema terlokalisasi tanpa lesi iskemik. Jika proses trombotik lebih luas dan melibatkan lebih dari satu sinus, aliran kolateral tidak cukup untuk drainase vena; sehingga konsekuensi yang terjadi adalah peningkatan dramatis pada tekanan kapiler, yang menyebabkan kebocoran cairan di kompartemen ekstraseluler, pembengkakan otak dan hipertensi intrakranial. Selain itu, dalam kasus trombosis vena kortikal, sirkulasi kolateral tidak dapat terjadi. Iskemia otak berkembang dengan cepat dan stroke vena dapat terjadi. Stroke vena memiliki karakteristik yang khas dibandingkan dengan arteri: derajat edema biasanya lebih besar dan memiliki komplikasi hemoragik, mulai dari lesi petekie kecil yang jika bergabung dapat membentuk suatu hematoma, hingga infark hemoragik. Tingkat edema otak yang lebih tinggi mungkin diakibatkan karena adanya komponen vasogenik, yang tidak ada dalam stroke arteri, seperti yang ditunjukkan oleh teknik MRI. Komponen vasogenik dapat dengan cepat diimbangi ketika drainase vena dipulihkan, tanpa lesi parenkim yang permanen; ini mungkin menjadi alasan mengapa beberapa stroke vena yang berukuran besar memiliki hasil yang lebih baik. Frekuensi komplikasi hemoragik yang tinggi, seringkali keterlibatan kortikal dan edema otak yang parah mungkin

bertanggung jawab atas peningkatan tingkat kejang yang diamati pada stroke vena, berbeda dengan stroke arteri.⁹⁻¹¹

Mekanisme patogenik penting dalam CVST adalah keadaan hipertensi intrakranial. Peningkatan tekanan intrakranial mungkin disebabkan oleh penurunan penyerapan cairan yang disebabkan oleh oklusi sinus atau akibat massa dari area otak yang bengkak. Hipertensi intrakranial yang dapat terjadi bervariasi dari ringan; biasanya pada pasien tanpa lesi parenkim dan dengan gambaran klinis yang terbatas, atau dapat menyebabkan perburukan dramatis dari kondisi klinis dan koma. Kondisi koma paling sering diamati pada pasien dengan lesi supratentorial besar dengan efek massa yang besar atau pada pasien dengan penyumbatan pada sirkulasi yang dalam. Bahkan, dalam kasus oklusi vena dalam atau *straight sinus*, terjadi gangguan pada struktur diensefalik yang bertanggung jawab untuk kesadaran sehingga menyebabkan hilangnya kesadaran awal pada pasien ini. Lebih lanjut, edema pada area-area sentroensefalik ini menyebabkan kompresi batang otak dengan cepat, membahayakan kelangsungan hidup pasien. Akhirnya, perdarahan parenkim, subdural, dan bahkan subaraknoid telah dideskripsikan sebagai konsekuensi dari trombosis vena.^{9,10}

CT-scan otak biasanya merupakan pencitraan skrining awal pada pasien

dengan defisit neurologis akut. Di otak CT non-kontras, gambaran seperti kabel yang terlihat padat merupakan salah satu gambaran utama, atau sering disebut sebagai *dense cord sign* dapat terlihat, juga gambaran lainnya meliputi tanda delta atau *delta sign* yang mewakili trombosis bagian posterior dari sinus sagital superior (SSS).^{12,13} Namun, tanda tersebut tidak selalu ditemui dan hanya ditemukan pada sepertiga kasus CVST, pada pasien pun tidak terlihat jelas. Pendarahan otak bilateral, pendarahan multifokal, infark hemoragik, atau infark di luar batas untuk wilayah arteri harus mencurigakan untuk otak trombosis sinus vena. Pada angiografi, dapat ditemukan apa yang disebut sebagai *empty sign*, yang terlihat setelah injeksi kontras, dikarenakan opasifikasi dari dinding sinus yang kontras dengan densitas yang rendah dari thrombus di lumen.^{1,6}

KESIMPULAN

Sebagai kesimpulan, mekanisme trombosis pada MPN klasik adalah multifaktorial dan kompleks, dengan kelainan berbagai sel serta aktivasi sistem koagulasi mendukung kondisi hiperkoagulasi menghasilkan kondisi trombotik pada MPN. Pada pasien, kelainan hematologi yang mendasarinya mendukung keadaan hiperkoaguabilitas sehingga memicu terjadinya trombosis dan peningkatan tekanan yang bermanifestasi sebagai gejala TTIK. Trombosis yang terjadi pada vena mengakibatkan

abnormalitas aliran vena sehingga terjadi rupture dari vena yang mengakibatkan perdarahan intraserebral. Terapi antikoagulan merupakan terapi yang tepat dan tidak perlu ditunda, meski ditemukan adanya gambaran perdarahan, karena etiologi utama adalah suatu trombosis, ditunjang dengan hasil angiografi yang menunjukkan adanya trombosis sinus dan vena kortikal pada pasien.

DAFTAR PUSTAKA

1. Kristoffersen ES, Harper CE, Vetvik KG, Faiz KW. Cerebral venous thrombosis – epidemiology, diagnosis and treatment. *Tidsskr Den Nor Legeforening*. 2018.
2. Artoni A, Bucciarelli P, Martinelli I. Cerebral Thrombosis and Myeloproliferative Neoplasms. *Curr Neurol Neurosci Rep*. November 2014.
3. Landolfi R, Di Gennaro L, Falanga A. Thrombosis in myeloproliferative disorders: pathogenetic facts and speculation. *Leukemia*. November 2008;22(11):2020–8.
4. Ropper AH, Samuels MA, Klein J. Adams and Victor's principles of neurology. Tenth edition. New York: McGraw-Hill Education Medical; 2014. hal. 871-874
5. Alvis-Miranda HH, Castellar-Leones SM, Alcalá-Cerra G, Moscote-Salazar LR. Cerebral sinus venous thrombosis. *J Neurosci Rural Pract*. Oktober 2013;4(4):427–38.
6. Dentali F, Ageno W, Rumi E, Casetti I, Poli D, Scoditti U, et al. Cerebral venous thrombosis and myeloproliferative neoplasms: Results from two large databases. *Thromb Res*. Juli 2014;134(1):41–3.
7. Arachchillage DR, Laffan M. Pathogenesis and Management of Thrombotic Disease in Myeloproliferative Neoplasms. *Semin Thromb Hemost*. September 2019;45(6):604–11.
8. Daroff RB, Jankovic J, Mazziotta JC, Pomeroy SL, editor. *Bradley's Neurology in Clinical Practice*. Seventh edition. London New York Oxford Philadelphia St Louis Sydney Toronto: Elsevier; 2016.
9. Kondlapudi J, O'Connor RJ, Mawer S. Cerebral haemorrhage as the presenting feature of myeloproliferative disorder. *Case Rep*. 26 Maret 2009;2009(mar25 1):bcr0820080720-bcr0820080720.
10. Pongmoragot J, Saposnik G. Intracerebral Hemorrhage from Cerebral Venous Thrombosis. *Curr Atheroscler Rep*. Agustus 2012;14(4):382–9.
11. Frederiksen H, Komjáthiné Szépligeti S, Bak M, Ghanima W, Hasselbalch H, Christiansen CF. Vascular Diseases In Patients With Chronic Myeloproliferative Neoplasms – Impact Of Comorbidity. *Clin Epidemiol*. November 2019;Volume 11:955–67.
12. Bradac GB. *Cerebral angiography: normal anatomy and vascular pathology*. Heidelberg ; New York: Springer; 2011. hal. 417-424
13. Morris P. *Practical neuroangiography*. 3rd ed. Philadelphia: Wolters Kluwer Health, Lippincott Williams & Wilkins; 2013. hal. 445-456